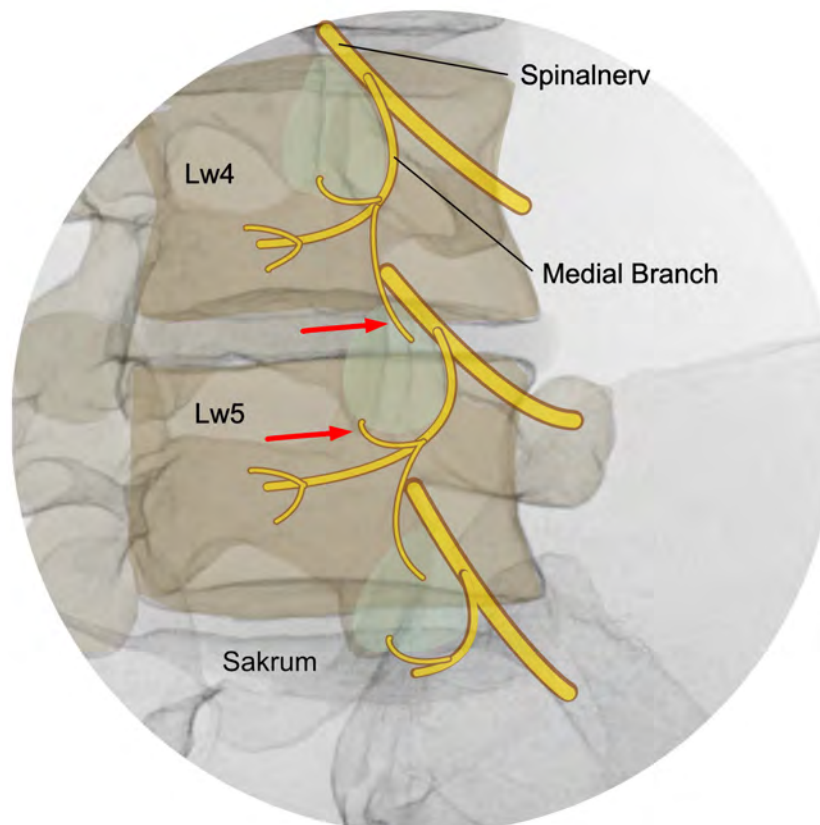


Stephan Klessinger

Leitlinie Radiofrequenz-Denervation der Facettengelenke und des Iliosakralgelenks

für Patientinnen und Patienten



Deutsche Wirbelsäulengesellschaft e. V.



1. Auflage Juli 2023

Patient:inneleitlinie

Herausgebende Fachgesellschaft:

Deutsche Wirbelsäulengesellschaft e. V.

Autoren der Leitlinie:

Prof. Dr. med. Stephan Klessinger
Dr. med. Karsten Wiechert

Kontakt:

Prof. Dr. Stephan Klessinger
Neurochirurgie Biberach
Eichendorffweg 5
88400 Biberach
07351 4403 0
klessinger@neurochirurgie-bc.de

In Zusammenarbeit mit:

Deutsche Schmerzgesellschaft e. V.
Deutsche Gesellschaft für Anästhesiologie und Intensivmedizin e. V. (DGAI)
Deutsche Gesellschaft für Neurochirurgie (DGNC)
Deutsche Gesellschaft für Neuromodulation e. V. (DGNM)
Deutsche Gesellschaft für Orthopädie und Unfallchirurgie e. V. (DGOU)
Interdisziplinäre Gesellschaft für orthopädische/unfallchirurgische und allgemeine Schmerztherapie e. V. (IGOST)
Unabhängige Vereinigung aktiver Schmerzpatienten in Deutschland e. V. (SchmerzLOS)



Inhalt

1. Allgemeine Hinweise	5
1.1. Empfehlungen	6
2. Einleitung	8
2.1. Inhalt dieser Leitlinie	9
3. Was ist eine Radiofrequenz-Denervation?	11
3.1. Wirkung am Nerven	11
3.2. Technik	11
3.3. Anatomie	13
3.4. Testblockaden	14
3.5. Vorgehen bei einer RF-Denervation	15
4. Anamnese, Untersuchung und bildgebende Verfahren	17
4.1. Typische Beschwerden und Untersuchungsergebnisse	17
4.2. Bildgebende Verfahren	18
5. Testblockaden	20
5.1. Wann sollen Testblockaden durchgeführt werden?	20
5.2. Welche Art von Testblockaden ist an der HWS und LWS sinnvoll?	21
5.3. Welche Art von Testblockade ist am ISG sinnvoll?	21
5.4. Welche Medikamente werden für eine Testblockade verwendet?	22
5.5. Wann ist eine Testblockade positiv?	23
6. Durchführung der Radiofrequenz-Denervation	25
6.1. Welches bildgebende Verfahren wird für eine RF-Denervation benötigt?	25
6.2. Wie kann ein großer Denervationsbereich erzeugt werden?	25
6.3. Welcher Sondentyp wird für eine RF-Denervation empfohlen?	26
6.4. Ist die Lage der Sonde am Nerven zu beachten?	27
6.5. Ist eine Teststimulation des Nerven erforderlich?	28
6.6. Ist es möglich, eine RF-Denervation zu wiederholen?	28

6.7.	Müssen blutverdünnende Medikamente und Thrombozytenaggregationshemmer vor einer RF-Denervation abgesetzt werden?	29
6.8.	Ist bei einer RF-Denervation eine Sedierung notwendig?.....	30
6.9.	Ist eine RF-Denervation bei Patient:innen mit Metallimplantaten möglich?.....	31
6.10.	Ist eine RF-Denervation bei Patient:innen mit einem Schrittmacher oder anderen elektrischen Implantaten möglich?.....	31
6.11.	Was sind typische Komplikationen einer RF-Denervation?	32
7.	Glossar	34
8.	Verwendete Abkürzungen	37

1. Allgemeine Hinweise

Diese Leitlinie für Patientinnen und Patienten informiert über die Möglichkeiten der Behandlung spezifischer Rückenschmerzen mit einer Radiofrequenz-Denervation der Facettengelenke und des Iliosakralgelenks. Dabei werden sowohl die Voraussetzungen besprochen, unter denen eine solche Behandlung überhaupt in Frage kommt, es wird aber auch das technische Vorgehen bei dieser Therapie diskutiert.

Die S3-Leitlinie „Radiofrequenzdenervation der Facettengelenke und des ISG“ ist eine Gemeinschaftsleistung von sieben medizinischen Fachgesellschaften und Vertreter:innen der Patient:innen.

Sprache

Wir verwenden in dieser Patient:innenleitlinie eine möglichst gendergerechte Sprache und haben uns für die Darstellung mittels : entschieden. In Fällen, in denen die Lesbarkeit erschwert wäre, sind lediglich die männliche und weibliche Form eines Wortes genannt. Es sollen immer Menschen aller Geschlechter einbezogen werden.

Am Ende der Leitlinie findet sich ein Glossar, in dem alle *kursiv* gedruckten Fachwörter erklärt werden.

Erstellung der Leitlinie

Die Leitlinie für Patient:innen wurde federführend von Prof. Dr. Stephan Klessinger erstellt. Als Vorlage für Struktur und Aufbau dienten die S3-Leitlinie „Radiofrequenzdenervation der Facettengelenke und des ISG“, AWMF Register-Nr. 151/004. Es erfolgte mehrfach eine intensive Diskussion des Textes der Leitlinie mit Expert:innen und Autor:innen der Originalleitlinie und der Vertreterin der Patient:innen. Die Empfehlungen wurden dabei so originalgetreu wie möglich in für Patient:innen verständliche Worte gefasst. Zuletzt wurde die Leitlinie durch die Mitglieder der Originalleitlinie freigegeben.

Die Interessenkonflikte aller an dieser Leitlinie beteiligten Personen wurden tabellarisch erfasst und durch mehrerer Interessenkonfliktbeauftragte bewertet. Die genauen Angaben sind im Leitlinienreport nachzulesen.

Disclaimer

Diese Patient:innenleitlinie beruht auf der konsensusbasierten Leitlinie „Radiofrequenzdenervation der Facettengelenke und des ISG“, verfügbar unter: <https://register.awmf.org/de/leitlinien/detail/151-004>. Sie wurde nach bestem Wissen und Gewissen und größtmöglicher Sorgfalt in eine für Patient:innen verständliche Sprache übersetzt. Hierfür ist zwangsläufig eine gewisse Vereinfachung der Sachverhalte notwendig; eventuell gehen durch diese Vereinfachung Informationen verloren oder es entstehen Ungenauigkeiten. Die Autoren können für die Richtigkeit des Inhalts keine rechtliche Verantwortung übernehmen. Bereits bei Veröffentlichung können einzelne Inhalte überholt sein, da sich der Kenntnisstand der Medizin und die Richtlinien stets im Wandel befinden. Diese Leitlinie dient als zusätzliche Informationsquelle und kann eine Beratung durch Ärztinnen oder Ärzte in keinem Fall ersetzen. Die Haftungsbefreiung bezieht sich insbesondere auf den Zeitpunkt, ab dem die Geltungsdauer überschritten ist.

1.1. Empfehlungen

Bei der Umsetzung der ärztlichen Leitlinie wurden Empfehlungen gegeben:

- „soll“ (starke Empfehlung): Nutzen und/oder Risiko sind eindeutig belegt und sehr bedeutsam, die Ergebnisse stammen eher aus sehr gut durchgeführten Studien.
- „sollte“ (Empfehlung): Nutzen und/oder Risiko sind belegt und bedeutsam, die Ergebnisse stammen eher aus gut durchgeführten Studien.
- „kann“ (offene Empfehlung): Die Ergebnisse stammen entweder aus weniger hochwertigen Studien, oder die Ergebnisse aus zuverlässigen Studien sind nicht eindeutig, oder der belegte Nutzen ist nicht sehr bedeutsam.

Patient:inneleitlinie

Manche Fragen sind für die Versorgung wichtig, wurden aber nicht in Studien untersucht. In solchen Fällen kann die Expert:innengruppe aufgrund der eigenen Erfahrung gemeinsam ein bestimmtes Vorgehen empfehlen, das sich in der Praxis als hilfreich erwiesen hat. Das nennt man einen Expert:innenkonsens.

Bei der Umsetzung der Leitlinie haben wir diese Wortwahl beibehalten. Wenn Sie hier also lesen, Ihr Arzt oder ihre Ärztin soll, sollte oder kann so oder so vorgehen, dann geben wir damit genau den Empfehlungsgrad der Leitlinie wieder. Beruht die Empfehlung nicht auf Studiendaten, sondern auf Expert:innenmeinung, schreiben wir: „nach Meinung der Expert:innengruppe ...“.

2. Einleitung

Eine Radiofrequenz-Denervation (RF-Denervation) ist eine Therapie, die bei ausgewählten Patienten mit chronischen Rücken-, Kreuz- oder Nackenschmerzen in Frage kommt. Interessierte Patient:innen können sich in dieser Leitlinie über die spezielle Therapiemethode der RF-Denervation informieren.

Mögliche Ursachen für Rückenschmerzen werden kontrovers diskutiert und es ist üblich, zwischen nicht-spezifischen Kreuzschmerzen und spezifischen Schmerzen zu unterscheiden. Ein spezifischer Schmerz bedeutet, dass es möglich ist, die Ursache der Beschwerden zu identifizieren. Beispiele sind Wirbelbrüche (Frakturen), Tumore, Infektionen (z. B. Spondylodiszitis) aber auch Veränderungen an den Gelenken. Generell sind Gelenke eine häufige Schmerzursache, auch an anderen Stellen im Körper (Knie, Hüfte, Schulter oder Daumengrundgelenk). Auch an der Wirbelsäule gibt es Gelenke, die zusammen mit der Bandscheibe die Beweglichkeit des Rückens ermöglichen. Die Gelenke zwischen zwei Wirbeln nennt man Facettengelenke (Abbildung 1), die Gelenke zwischen Wirbelsäule und Becken heißen Iliosakralgelenke (ISG, Abbildung 2).

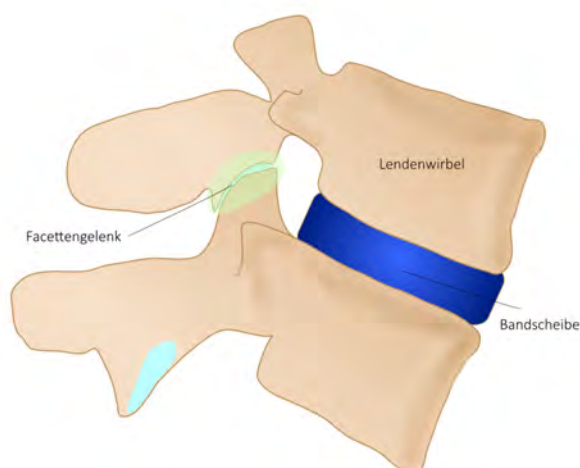


Abbildung 1: Seitliche Darstellung von zwei Lendenwirbeln. Dunkelblau: Bandscheibe. Hellblau: Knorpel am Gelenk. Hellgrün: Facettengelenk

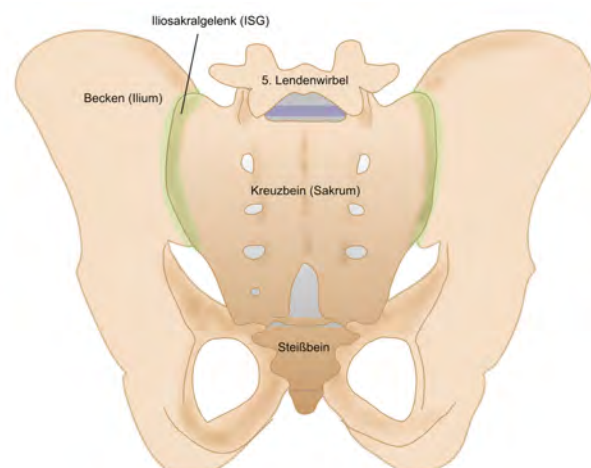


Abbildung 2: Darstellung des Beckens von hinten. Grün: Iliosakralgelenk (ISG)

Facettengelenke gibt es an der Halswirbelsäule (HWS), der Brustwirbelsäule und der Lendenwirbelsäule (LWS). Besonders häufig betroffen von Gelenkschmerzen sind die HWS und die LWS. Eine Rolle spielen unter anderem Verschleißerscheinungen (degenerative Veränderungen), die zu einer Arthrose der Facettengelenke oder auch des ISG führen.

Eine RF-Denervation kommt nur dann in Frage, wenn zuvor mit großer Wahrscheinlichkeit festgestellt werden konnte, dass ein spezifischer Rücken- oder Nackenschmerz besteht, der seinen Ursprung in einem oder mehreren Facettengelenken oder im ISG hat.

Es ist aber nicht einfach, einen Schmerz ausgehend von den Facettengelenken oder dem ISG zu diagnostizieren. Die Befragung der Patient:innen (Anamnese) und die klinische Untersuchung sind sehr wichtig, ebenso werden vorhandene bildgebende Verfahren (Röntgenbilder, CT, MRT) in die Überlegungen einbezogen, um welche Erkrankung es sich handelt. Um die Diagnose zu sichern, werden aber häufig interventionelle Verfahren (gezielte Injektionen mit einer Nadel), sogenannte Testblockaden durchgeführt.

2.1. Inhalt dieser Leitlinie

Ziel dieser Leitlinie ist es, Empfehlungen abzugeben, welche diagnostischen Maßnahmen notwendig und sinnvoll sind, damit eine RF-Denervation erfolgversprechend ist. Dabei ist zu berücksichtigen, dass strenge diagnostische Kriterien zu besseren Therapieergebnissen führen. Dementsprechend sollte eine RF-Denervation nur durchgeführt werden, wenn mit großer Wahrscheinlichkeit die Ursache der Schmerzen gesichert werden konnte und die Facettengelenke der HWS oder LWS oder das ISG verantwortlich sind. Werden aber zu strenge Kriterien angewendet, dann wird Patienten mit einem Facettengelenkschmerz oder einem ISG-Schmerz eine möglicherweise wirksame Therapie vorenthalten. Daher erfolgte eine Abwägung der Kriterien, die zu den Empfehlungen dieser Leitlinie geführt hat.

Zudem gibt es unterschiedliche technische Möglichkeiten, wie eine RF-Denervation durchgeführt werden kann. Dieser Teil der Leitlinie ist vor allem für die Ärztinnen und Ärzte, die die

Patient:inneleitlinie

Methode der RF-Denervation anwenden, wichtig. Die Empfehlungen werden in dieser Patient:innenleitlinie ebenfalls kurz angesprochen.

In dieser Leitlinie wird ausschließlich die thermische (also auf Wärme beruhende) Radiofrequenz an den Facettengelenken und dem ISG behandelt. Es gibt auch andere Anwendungen von Radiofrequenz an der Wirbelsäule, z. B. in der Bandscheibe oder als gepulste Radiofrequenz an den Nerven, die in diesem Text nicht besprochen werden, da es sich hier um andere Krankheitsbilder und andere technische Verfahren handelt.

3. Was ist eine Radiofrequenz-Denervation?

3.1. Wirkung am Nerven

Das Ziel der RF-Denervation ist eine Schmerzlinderung durch eine Unterbrechung der Schmerzweiterleitung in einem spezifischen Nerven. Voraussetzung ist, dass eine spezifische Schmerzursache in einem Facettengelenk oder dem ISG besteht. Durch Arthrose und Entzündungsreaktionen werden Rezeptoren (Nozizeptoren) in dem Gelenk aktiv, die dem Gehirn mitteilen, dass eine Gefahr besteht, dass Gewebe geschädigt werden könnte. Dieses Warnsignal wird im Gehirn weiterverarbeitet und kann als Schmerz wahrgenommen werden. Bei chronischen, über Wochen anhaltenden Schmerzen, ist die Warnfunktion oft nicht mehr relevant, dennoch wird Schmerz empfunden. Das Warnsignal wird von dem Rezeptor am Gelenk über feine Nerven zunächst an das Rückenmark und dann an das Gehirn weitergeleitet. Bei der RF-Denervation wird der Nerv, der diese Impulse aus dem Gelenk weiterleitet, direkt am Gelenk durch Wärme unterbrochen, so dass keine Impulse mehr weitergeleitet werden können. Dieses Unterbrechen des Nerven wird „Denervation“ oder „Neurotomie“ genannt. Da Wärme verwendet wird, wird auch von einer „Verödung“, einer „Koagulation“ oder einem „Verkochen“ des Nerven gesprochen. In diesem Text soll der Begriff RF-Denervation verwendet werden.

3.2. Technik

Die für die Denervation notwendige Wärme wird durch Strom erzeugt. Es wird ein Hochfrequenz-Wechselstrom (250 kHz bis 1 MHz) verwendet. Die englische Bezeichnung „radio frequency“ für ein Hochfrequenzfeld wurde für diese Anwendung auch im Deutschen übernommen, daher kommt die Bezeichnung Radiofrequenz-Denervation (RF-Denervation). Für die Behandlung wird ein Generator benötigt, der den Hochfrequenz-Wechselstrom erzeugt und kontrolliert. An den Generator wird eine Neutralelektrode mit großer Fläche angeschlossen, die auf die Haut geklebt wird. Zudem wird eine spezielle Sonde benötigt, die ebenfalls an den

Patient:inneleitlinie

Generator angeschlossen wird (Abbildung 3) und während des Eingriffs durch eine Hohnadel (Kanüle) direkt an dem Nerven platziert wird. Zwischen der Neutralelektrode auf der Haut und der nicht-isolierten Spitze der Kanüle wird durch den Generator das elektrische Feld erzeugt. Da die Flächenelektrode ca. 2.600-mal größer ist als die nicht-isolierte Spitze der Kanüle, sind die elektrischen Feldlinien an der Elektrode viel dichter (Abbildung 4). Dieses dichte elektrische Feld führt dazu, dass nur in der Umgebung der Elektrodenspitze (Abbildung 5) die Moleküle, insbesondere das Wasser im Gewebe, anfängt zu schwingen (oszillieren). Diese Schwingungen verursachen Wärme. An der Spitze der Sonde wird die Temperatur gemessen, so dass der Generator das elektrische Feld so steuern kann, dass genau die gewünschte Temperatur erreicht wird.

Es gibt auch Techniken, bei denen zusätzlich die Spitze der Sonde gekühlt wird, um mehr Energie anwenden zu können und damit ein größeres Wärmefeld zu erzeugen. Am ISG werden auch gerne bipolare Sonden verwendet, bei denen keine Neutralelektrode benötigt wird, dafür aber zwei Kanülen mit Sonden. Das elektrische Feld entsteht dann zwischen diesen beiden Sonden.

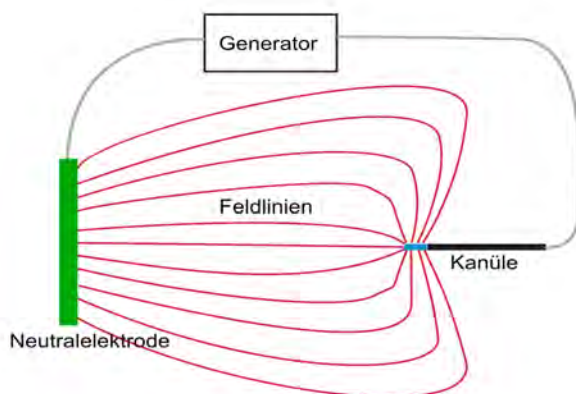


Abbildung 3: Der Generator erzeugt ein elektrisches Feld zwischen der auf der Haut aufgeklebten Neutralelektrode (grün) und der Sondenspitze (blau). Die Feldlinien (rot) sind an der Sondenspitze sehr dicht, so dass dort durch Schwingungen der Moleküle Wärme erzeugt wird.

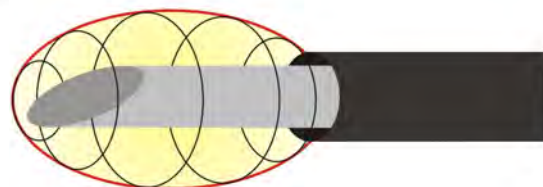


Abbildung 4: Die Kanüle ist isoliert (schwarz). Nur an der Spitze entsteht ein Wärmefeld (gelb).

3.3. Anatomie

Bei der Therapie mittels RF-Denervation ist es wichtig, dass nur genau der Nerv behandelt wird, der die Warnimpulse weiterleitet, nicht aber Nerven, die andere wichtige Funktionen wie z. B. die Vermittlung von Gefühl oder die Steuerung der Muskulatur haben. Dieser Nerv, der das Ziel der Verödung ist, wird auch im Deutschen Medial Branch (Mittlerer Ast) genannt. Es ist ein mittlerer Nervenast aus einer Verzweigung des Spinalnerven (Abbildungen 5 und 6). Wichtig zu wissen ist, dass jedes Facettengelenk von 2 Medial Branches versorgt wird, so dass

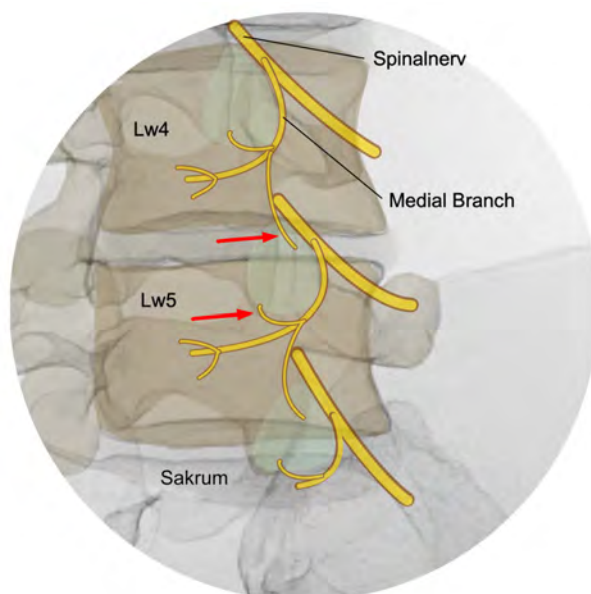


Abbildung 5: Röntgenbild mit eingezeichneten Nerven (gelb). Die beiden Nerven, die das Facettengelenk Lw4/5 versorgen, sind mit einem roten Pfeil markiert. Die Facettengelenke sind grün dargestellt.

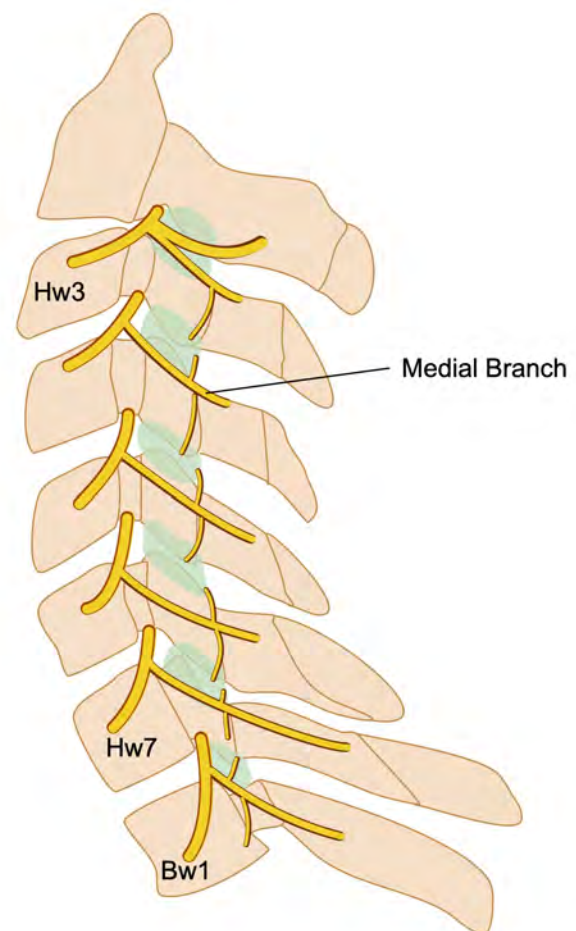
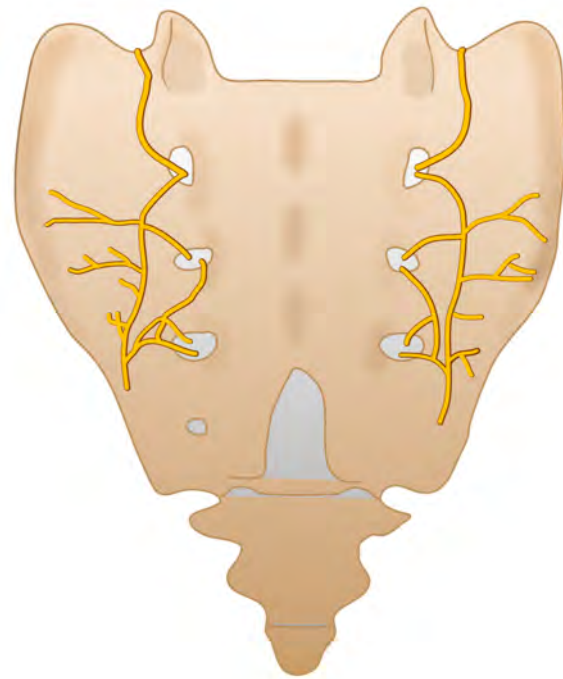


Abbildung 6: Schematische Darstellung der HWS seitlich. Die Nerven sind gelb eingezeichnet, die Facettengelenke grün.

Patient:inneleitlinie

für die Behandlung eines Gelenkes eine RF-Denervation an zwei verschiedenen Stellen durchgeführt werden muss.

Am ISG ist die Nervenversorgung komplexer, hier ist der Lateral Branch (seitlicher Ast) das Ziel der RF-Denervation. Diese Lateral Branches bilden ein Nervengeflecht (Abbildung 7), so dass für eine vollständige Denervierung Eingriffe an mehreren Stellen notwendig sind.



3.4. Testblockaden

Zur Sicherung der Diagnose werden vor einer RF-Denervation Testblockaden durchgeführt. Die Nerven, die das Gelenk versor-

gen werden mit einem lokalen Betäubungsmittel (Lokalanästhetikum) kurzzeitig ausgeschaltet. Dies geschieht mit einer dünnen Nadel, die genau in die Nähe des Nerven gebracht wird. Die Ärztin oder der Arzt nutzen dafür ein Durchleuchtungsgerät (Bildwandler), mit dessen Hilfe es möglich ist, mit wenig Röntgenstrahlen die Wirbelsäule des Patienten und die Nadel darzustellen. Weil die Röntgenröhre an einer C-förmigen Halterung angebracht ist, wird das Gerät auch C-Bogen genannt. Durch diese spezielle Halterung lässt sich das Röntgengerät in alle Richtungen kippen und drehen (Abbildung 8).

Abbildung 7: Schematische Darstellung des Sakrums (Kreuzbeins) von hinten. Die Nerven (Lateral Branches) sind gelb eingezeichnet

Berichtet die Patientin oder der Patient anschließend von einer vorübergehenden deutlichen Besserung der Schmerzen, so wurde eine Schmerzursache identifiziert und es besteht die Möglichkeit, eine RF-Denervation durchzuführen. Wird keine ausreichende

Patient:inneleitlinie

Schmerzbesserung angegeben, so muss ein anderes Gelenk ausgetestet werden oder der Schmerz hat eine andere Ursache als die Gelenke.

3.5. Vorgehen bei einer RF-Denervation

Bei einer RF-Denervation liegt die Patientin oder der Patient in Bauchlage auf einer speziellen Liege. Eine Narkose ist nicht notwendig, eine Sedierung kommt in Frage. Auf die Haut wird die Neutralelektrode aufgeklebt und mit dem Generator verbunden. Für die Intervention wird eine spezielle Nadel (Kanüle) benötigt. Es handelt sich um eine Hohlnadel, die isoliert ist. Nur die vordersten 5 bis 10 Millimeter an der Spitze sind nicht isoliert. Es wird (ggf. nach lokaler Betäubung) die Haut punktiert und die Kanüle an das Facettengelenk vorgeschoben, bis die Spitze Knochenkontakt hat und genau an der Stelle liegt, wo der Medial Branch ist. Damit das Ziel auch genau getroffen wird, werden immer wieder einzelne Durchleuchtungsbilder mit dem C-Bogen gemacht (Abbildung 9).

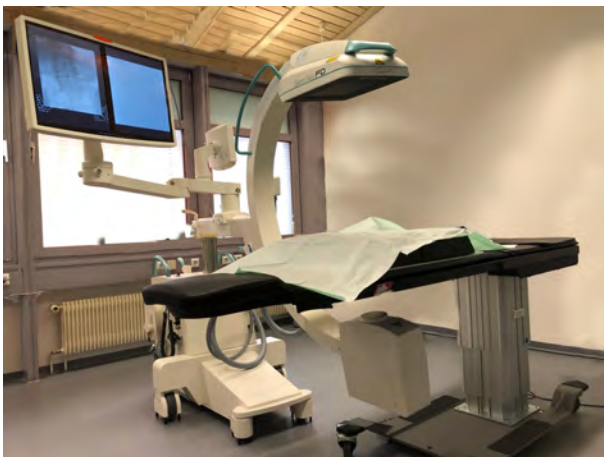

Abbildung 8: Bild eines Eingriffsraums mit C-Bogen und Patientenliege.

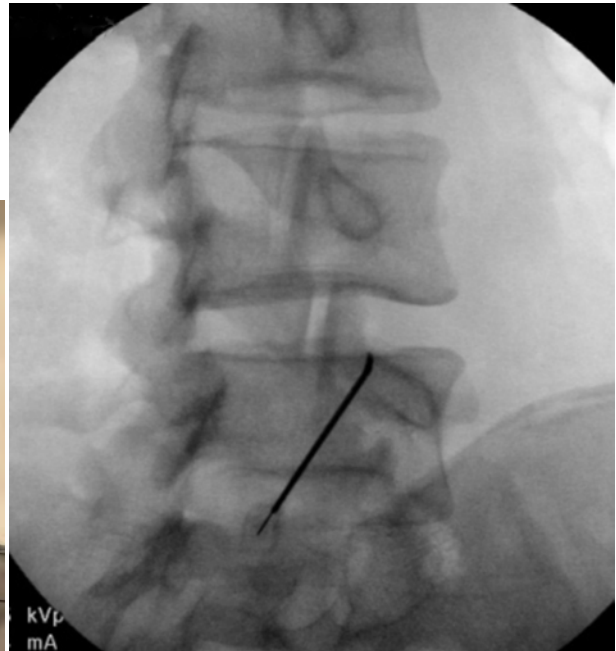


Abbildung 9: Durchleuchtungsbild mit einer Kanüle, die an der Zielposition am Gelenk Lw4/5 liegt.

Patient:inneleitlinie

Liegt die Kanüle an der korrekten Position, wird eine lokale Betäubung durchgeführt. Dann wird die spezielle RF-Sonde, die mit dem Generator verbunden ist, in die Hohlnadel eingeführt. Die Position der Sonde wird kontrolliert, dann wird am Generator die Denervation gestartet. Das Gerät erzeugt den hochfrequenten Wechselstrom und misst die Temperatur an der Spitze der Sonde. Die Temperatur muss für eine bestimmte Zeit einwirken, damit der Nerv über eine lange Strecke verödet wird. Zur Einstellung der Parameter (z. B. Temperatur und Dauer) gibt es in der Leitlinie Empfehlungen. In gleicher Weise kann ein zweiter Medial Branch behandelt werden. Nach der Intervention ist eine ambulante Überwachung notwendig.

4. Anamnese, Untersuchung und bildgebende Verfahren

4.1. Typische Beschwerden und Untersuchungsergebnisse

Eine RF-Denervation kommt nur in Frage, wenn ein oder mehrere Facettengelenke oder das ISG ursächlich sind für die Schmerzen. Typischerweise machen die Gelenke Nacken- oder Rückenschmerzen, die auch in Richtung Schulter und Arm oder Gesäß und Bein ausstrahlen können. Manchmal gibt es bestimmte Bewegungen, die den Schmerz auslösen, manchmal ist der Schmerz zu Beginn einer Bewegung (z. B. direkt nach dem Aufstehen morgens) besonders schlimm. Es ist wichtig, die Patientin oder den Patienten über ihre/seine Beschwerden zu befragen, durch die Anamnese allein lässt sich aber nicht herausfinden, ob eine spezifische Schmerzursache vorliegt. Allerdings kann die Ausbreitung der Schmerzen an der HWS einen Hinweis darauf geben, welche Etage an der Wirbelsäule betroffen ist. Schmerzkarten zeigen die typischen Gebiete (Abbildung 10).

Bei der Untersuchung an der HWS und LWS kann es Hinweise dafür geben, dass die Facettengelenke die Schmerzursache sind. Vor allem eine Verhärtung der Rückenmuskulatur scheint typisch zu sein. Allerdings gibt es keinen klinischen Test, durch den sich mit ausreichender Sicherheit bestimmen lässt, ob die Facettengelenke die Schmerzquelle sind.

Für die Untersuchung des ISG existieren eine Reihe von Tests, die Hinweise geben können, ob das ISG die Ursache der Schmerzen ist. Insbesondere eine Kombination mehrerer solcher Tests wird häufig durchgeführt. Es ist aber nicht eindeutig, ob eine solche Kombination von Tests geeignet ist, ein gutes Ergebnis einer RF-Denervation vorherzusagen.

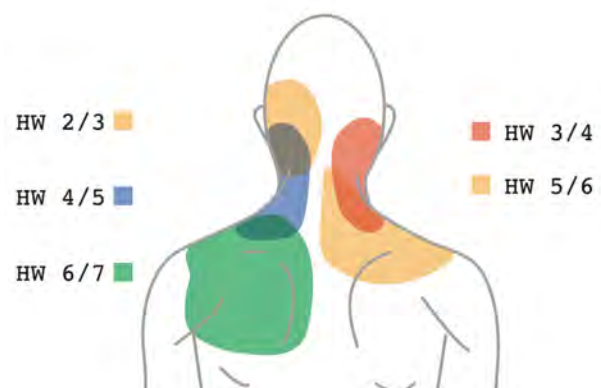

Abbildung 10: Schmerzkarte, die eine typische Schmerzverteilung in Abhängigkeit der betroffenen Etagen (Hw2/3 bis Hw6/7) darstellt.

Patient:inneleitlinie

Sind aber mehrere klinische Tests am ISG negativ, so sollten keine Testblockaden durchgeführt werden.

Die Anamnese und die klinische Untersuchung geben wertvolle Hinweise auf die Art der Schmerzen und die mögliche genaue Lokalisation, eine gesicherte Diagnose besteht aber noch nicht. Für eine RF-Denervation ist es aber eine Voraussetzung, dass die Diagnose eines Facettengelenkschmerzes oder eines ISG-Schmerzes gesichert ist. Daher erfolgen vor einer RF-Denervation zur Sicherung der Diagnose Testblockaden.

Empfehlungen

- Es gibt keine Beschwerden oder klinische Untersuchungsergebnisse, die so typisch sind, dass sich damit allein ein Facettengelenkschmerz an der HWS oder LWS diagnostizieren lässt. An der LWS könnte ein Zusammenhang zwischen einer Verhärtung der Muskulatur und Schmerzen der Facettengelenke bestehen.
- Schmerzkarten für die HWS und die Ergebnisse der klinischen Untersuchungen **sollten** zur Bestimmung der richtigen Etage an der Wirbelsäule verwendet werden.
- Es gibt eine Reihe von klinischen Tests, die untersuchen, ob das ISG die Schmerzur-sache ist. Es ist nicht klar, ob diese Tests geeignet sind, ein gutes Ergebnis einer RF-Denervation vorherzusagen.
- Fehlen aber positive Tests am ISG, so **sollten** am ISG **keine** Testblockaden durchgeführt werden.

4.2. Bildgebende Verfahren

Sehr häufig werden bei chronischen Rückenschmerzen bildgebende Verfahren angewendet. Das können Röntgenbilder, eine Computertomographie (CT) oder eine Magnetresonanztomographie (MRT) sein. Zwar können die Facettengelenke und das ISG in diesen Bildern dargestellt werden, leider ist es aber nicht möglich, Schmerzen auf diesen Bildern zu sehen oder zu erkennen, welches Gelenk die Ursache für die Schmerzen ist. Somit kann die Diagnose eines

Patient:inneleitlinie

Facettengelenkschmerzes oder eines ISG-Schmerzes nicht allein mit bildgebenden Verfahren gestellt werden.

Auch liefern uns die Ergebnisse der Bilder keinen Hinweis, ob eine RF-Denervation ein gutes Ergebnis liefern wird. Wichtig sind bildgebende Verfahren aber, um andere Erkrankungen, die auch Rückenschmerzen verursachen können, auszuschließen oder zu bestätigen. Hilfreich sein können die Bilder zusammen mit der Anamnese und dem Untersuchungsbefund bei der Festlegung, welche Etage an der Wirbelsäule behandelt werden soll.

Empfehlungen

- Es ist nicht möglich, allein durch bildgebende Verfahren die Diagnose Facettengelenkschmerz oder ISG-Schmerz zu stellen.
- Durch die Ergebnisse bildgebender Verfahren kann nicht vorhergesagt werden, ob eine RF-Denervation erfolgreich sein wird.
- Bildgebende Verfahren liefern relevante Informationen zu anderen Erkrankungen, die wichtig sein können.
- Eine vorhandene Bildgebung **sollte** bei der Entscheidung, welche Etage behandelt wird, einbezogen werden.

5. Testblockaden

Wenn nach Anamnese, klinischer Untersuchung und Beurteilung eventuell vorhandener bildgebender Verfahren der Verdacht besteht, dass die Beschwerden der Patientin oder des Patienten durch die Facettengelenke oder das ISG verursacht sind, muss diese Hypothese noch bestätigt werden, bevor eine RF-Denervation durchgeführt wird. Dafür werden Testblockaden durchgeführt, bei denen mit einer dünnen Nadel der Gelenknerv oder das ISG kurzzeitig betäubt werden. Bei positivem Ergebnis (ausreichende Schmerzreduktion) wird als nächstes eine RF-Denervation angeboten. Bei negativem Ergebnis (keine ausreichende Schmerzreduktion) muss eine andere Schmerzursache gesucht werden.

5.1. Wann sollen Testblockaden durchgeführt werden?

Da es sich bei der Testblockade und bei der RF-Denervation um invasive (es ist eine Injektion notwendig) und aufwändige Therapien handelt, werden diese Verfahren bei Rücken- oder Nackenschmerzen nicht als erstes angewendet. Eine RF-Denervation ist nicht zur Behandlung akuter Schmerzen geeignet. Eine Testblockade und eine RF-Denervation kommen nur in Frage, wenn die Beschwerden trotz anderer Therapiemaßnahmen nicht besser werden. Bei Patienten mit einer chronischen Schmerzstörung bedarf es einer sorgfältigen Indikationsstellung.

Empfehlung

- Vor einer Testblockade mit dem Ziel, bei positivem Ergebnis eine RF-Denervation durchzuführen, **soll** ein chronischer Schmerz bestehen.
- Bei Patienten mit einer chronischen Schmerzstörung bedarf es einer interdisziplinären Abklärung.

5.2. Welche Art von Testblockaden ist an der HWS und LWS sinnvoll?

An der HWS und LWS gibt es die Möglichkeit, den Nerven, der das Gelenk versorgt, mit einem lokalen Betäubungsmittel zu umspülen und dadurch den Nerven zu blockieren oder das lokale Betäubungsmittel in das Gelenk oder in die Gelenkkapsel zu injizieren. Die Blockade des Nerven ist technisch einfacher durchzuführen, weniger schmerzhaft und zeigt eine höhere Genauigkeit als die Injektion in das Gelenk. Zudem ist dieser Nervenast (der Medial Branch) auch das Ziel der RF-Denervation. Zu berücksichtigen ist aber, dass jedes Gelenk von zwei Nerven versorgt wird (Abbildungen 5 und 6), so dass auch beide Nervenäste vorübergehend mit dem Lokalanästhetikum blockiert werden müssen.

Empfehlung

- Bei der Testblockade vor einer RF-Denervation **sollten** die beiden Nerven (Medial Branches), die das Gelenk versorgen mit Lokalanästhesie umspült werden.

5.3. Welche Art von Testblockade ist am ISG sinnvoll?

Die Nervenversorgung am ISG ist wesentlich komplizierter als an den Facettengelenken der HWS und LWS. Die Abbildung 7 zeigt das Nervengeflecht auf der Rückseite des Sakrums. Dieses versorgt vor allem die Gelenkkapsel und die Bänder. Zusätzlich gibt es auch Nerven, die von der Bauchseite in den Gelenkspalt ziehen und das Gelenk selbst versorgen.

Zur Testblockade werden häufig Injektionen mit einem lokalen Betäubungsmittel in das Gelenk verwendet. In Frage kommt aber auch eine Betäubung des Nervengeflechts auf der Rückseite des Kreuzbeins (Lateral Branches). Da es sich um ein recht variables Netzwerk handelt, muss das Lokalanästhetikum an mehrere Stellen gegeben werden. Dieses Nervengeflecht ist auch die Zielstruktur bei einer RF-Denervation am ISG.

Patient:inneleitlinie

Wahrscheinlich ist es sinnvoll, zu unterscheiden, ob es sich um einen Gelenkschmerz handelt oder ob der Schmerz an der Gelenkkapsel und den Bändern auf der Rückseite des ISG entsteht. Um dies herauszufinden, sind Injektionen in das Gelenk durchaus sinnvoll. Zur Testblockade vor einer RF-Denervation macht es Sinn, die gleiche Struktur (nämlich das Nervengeflecht, die Lateral Branches) zu testen, die später auch mit der RF-Denervation verödet wird.

Empfehlungen

- Bei Schmerzen des ISG **kann** zunächst eine Injektion in den Gelenkspalt erfolgen.
- die Austestung vor einer RF-Denervation **sollte** an den Nerven auf der Rückseite des Sakrums (Lateral Branches) erfolgen, es **kann** auch eine intraartikuläre Injektion genutzt werden.

5.4. Welche Medikamente werden für eine Testblockade verwendet?

Bei einer Testblockade wird der Nerv, der für die Schmerzweiterleitung verantwortlich ist, mit einem lokalen Betäubungsmittel (Lokalanästhetikum) vorübergehend ausgeschaltet. Es gibt Lokalanästhetika mit unterschiedlich langer Wirkung, die für Testblockaden verwendet werden können. Da gezielt nur der Nerv blockiert werden soll und keine anderen Strukturen betäubt werden sollen, ist es wichtig, nur eine kleine Menge des Lokalanästhetikums zu verwenden.

Zusätzlich wird Kontrastmittel benötigt, damit im Durchleuchtungsbild sichtbar wird, wie sich das Medikament im Gewebe verteilt. Nur so ist es möglich zu beurteilen, ob der Nerv auch ausreichend vom Lokalanästhetikum umspült wird.

Empfehlungen

- Zur Testblockade **kann** sowohl ein lang- als auch ein kurzwirksames Lokalanästhetikum verwendet werden.
- Das Volumen **sollte** weniger als 0,5 ml betragen
- Kontrastmittel ist notwendig, um die Ausbreitung des Medikaments im Durchleuchtungsbild zu sehen.

5.5. Wann ist eine Testblockade positiv?

Wenn durch das Lokalanästhetikum die Weiterleitung der Impulse im Nerven blockiert wird, so könnte man erwarten, dass keine Schmerzen mehr empfunden werden. Insofern wäre eine Testblockade dann positiv, wenn die Patientin oder der Patient angibt, keine Schmerzen mehr zu haben. Allerdings betrifft dies nur die Schmerzen, die auch von dem Gelenk verursacht werden. Gibt es zusätzlich noch andere Schmerzursachen wie z. B. das Hüftgelenk oder die Schulter oder auch andere Strukturen an der Wirbelsäule, wie z. B. Muskeln und Bänder, die schmerzhaft sind, so wird dieser Schmerz durch die Testblockade am Gelenknerven nicht beeinflusst. Daher wird häufig berichtet, dass der Schmerz nach der Testblockade besser ist, aber nicht zu 100 % reduziert ist.

Bei strengen Testkriterien besteht mehr Sicherheit, dass die richtige Diagnose gestellt wurde. Bei korrekter Diagnose wird es bessere Ergebnisse der RF-Denervation geben. Bei weniger strengen Kriterien nach dem Testblock besteht weniger Sicherheit bezüglich der Diagnose, die Ergebnisse werden nicht so gut sein. Allerdings könnte die möglicherweise wirksame Therapie einer RF-Denervation mehr Patienten angeboten werden.

Empfehlung

- Bei mindestens 50 % Schmerzreduktion **sollte** eine Testblockade als positiv gewertet werden.

Bei einer Testblockade mit 50 % Schmerzreduktion bleibt eine Unsicherheit, ob wirklich die richtige Diagnose gestellt wurde. Aber auch bei noch strengeren Kriterien ist, wie bei jedem Test, mit falsch-positiven Ergebnissen zu rechnen. Ein falsch-positives Testergebnis bedeutet, dass der Test positiv war, obwohl die Diagnose gar nicht besteht. Die Zahl der falsch-positiven Testergebnisse lässt sich durch eine Wiederholung der Testblockade verringern.

Empfehlung

- Vor einer RF-Denervation **sollten** zwei Testblockaden mit positivem Ergebnis durchgeführt werden.

6. Durchführung der Radiofrequenz-Denervation

6.1. Welches bildgebende Verfahren wird für eine RF-Denervation benötigt?

Ziel der RF-Denervation ist es, den Nerven, der die Impulse aus dem schmerzhaften Gelenk weiterleitet, durch Wärme zu unterbrechen. Dafür muss die Sonde direkt an dem Zielnerven positioniert werden. Dies ist nur möglich, wenn die Position der Kanüle und der Sonde mit einem bildgebenden Verfahren kontrolliert werden kann. Wie in Kapitel 3 beschrieben, wird in der Regel ein Durchleuchtungsgerät (Bildwandler, C-Bogen) verwendet. Denkbar wäre auch eine Durchführung im CT, allerdings ist die Strahlenbelastung im CT wesentlich höher und es wurden in Studien mehr Fehlpositionen der Nadel im CT beobachtet.

Zunehmend werden Interventionen mit Nadeln auch mit Ultraschall (Sonographie) durchgeführt, um auf Röntgenstrahlen zu verzichten. Injektionen im Ultraschall sind gut durchführbar, auch Testblockaden können mit Ultraschall durchgeführt werden. Eine RF- Denervation mit Ultraschallkontrolle durchzuführen hat sich bisher nicht durchgesetzt.

Es erscheint aber sinnvoll, die Testblockaden und die RF-Denervation unter möglichst ähnlichen Bedingungen durchzuführen.

Empfehlungen

- Eine RF-Denervation **sollte** mit Durchleuchtung (C-Bogen) durchgeführt werden.
- Die diagnostische Testblockade **sollte** mit der gleichen Bildgebung durchgeführt werden, wie die RF-Denervation.

6.2. Wie kann ein großer Denervationsbereich erzeugt werden?

Die Sonde erzeugt während der RF-Denervation ein Wärmefeld (Abbildung 4), welches den Nerven, der das Gelenk versorgt, verödet. Dieses Wärmefeld sollte eine bestimmte Größe

haben, damit tatsächlich der Nerv in diesem Feld liegt. Zudem wird eine langanhaltende Schmerzreduktion dann erreicht, wenn auch eine möglichst lange Strecke des Nerven verödet wird. Es wird daher angestrebt, ein großes Wärmefeld zu erzeugen. Die Größe wird beeinflusst durch die Temperatur, die Dauer der Einwirkung, die Dicke der Kanüle und die Länge der aktiven Spitze der Kanüle.

Die Temperatur kann nicht beliebig gesteigert werden, da vermieden werden soll, dass Wasser im Gewebe kocht und verdampft. Eine dickere Kanüle führt zu einem größeren Denervationsbereich, ist aber unangenehmer bei der Punktion durch die Haut. Folgende Parameter werden für die Durchführung einer RF-Denervation empfohlen.

Empfehlungen

- Es ist davon auszugehen, dass ein größerer Denervationsbereich zu einer länger anhaltenden Schmerzreduktion führt.
- Es **sollte** eine Temperatur von 75–90 °C verwendet werden.
- Nach Meinung der Expert:innengruppe wird eine Dauer der Temperatureinwirkung pro Denervation von 60–90 Sekunden empfohlen.
- Nach Meinung der Expert:innengruppe wird eine Kanüle mit einem Durchmesser von mindestens 18 G empfohlen.
- Nach Meinung der Expert:innengruppe wird eine Länge der aktiven Spitze von 10 mm empfohlen, für die HWS kommen auch 5 mm in Frage.
- Nach Meinung der Expert:innengruppe werden mehrere Denervationen pro Nerv empfohlen.

6.3. Welcher Sondentyp wird für eine RF-Denervation empfohlen?

Radiofrequenz-Sonden werden von unterschiedlichen Herstellern angeboten. Es gibt Sonden, bei denen die aktive Spitze verändert wurde, so dass sie seitlich aus der Kanüle herausragt

Patient:inneleitlinie

oder es gibt eine dreigeteilte aktive Spitze, bei der ein anderer Zugangswinkel bei der Punktion gewählt werden kann.

Damit mehr Energie vom Generator erzeugt werden kann, um einen größeren Denervationsbereich zu erhalten, ohne dass aber das Wasser im Gewebe anfängt zu kochen und zu verdampfen, gibt es Sonden, die durch einen geschlossenen Wasserkreislauf gekühlt werden (cooled-RF). Das Vorgehen bei diesen gekühlten Sonden ist anders in Bezug auf den Zugangswinkel bei der Punktion aber auch in Bezug auf die Parameter, die am Generator eingestellt werden.

Am ISG werden auch bipolare Sonden verwendet, bei denen keine Neutralelektrode benötigt wird. Es gibt auch spezielle Sonden für das ISG mit mehreren aktiven Zonen, die eine monopolare Technik mit einer bipolaren Technik kombinieren.

Empfehlung

- Es gibt keine Empfehlung für oder gegen einen bestimmten Sondentyp.

6.4. Ist die Lage der Sonde am Nerven zu beachten?

Es ist nicht nur wichtig, dass sich die Sonde in der Nähe des Nerven befindet, sondern auch ob die Sonde eher rechtwinklig oder parallel zum Nerven liegt. Die Abbildung 4 zeigt, dass bei einer konventionellen Sonde das Wärmefeld weniger an der Spitze vorhanden ist, sondern mehr neben dem aktiven Bereich der Nadel. Daher kann es sinnvoll sein, die Sonde parallel zum Nerven zu platzieren. Dies wird erreicht, indem die Hauteinstichstelle etwas unterhalb vom Gelenk gewählt wird.

Damit an der Halswirbelsäule eine parallele Lage zum Nerven erreicht werden kann, sind entweder mehrere Punktionen aus unterschiedlichen Richtungen notwendig oder es wird eine gebogene Nadel benötigt.

Bei bestimmten speziellen Sonden (wie z. B. cooled-RF) entsteht ein anders geformtes Wärmefeld; hier ist die Lage der Sonde am Nerven (parallel oder rechtwinklig) nicht so relevant wie bei konventionellen Sonden.

Empfehlungen

- An der HWS **sollte** bei einer konventionellen Sonde eine parallele Lage zum Nerven gewählt werden (verschiedenen Zugänge oder gebogene Nadel).
- An der LWS **sollte** bei einer konventionellen Sonde eine parallele Lage zum Nerven gewählt werden.

6.5. Ist eine Teststimulation des Nerven erforderlich?

Es ist möglich, nachdem die Sonde am Nerven platziert wurde, über die Gabe von Strom zu testen, ob die Sonde in der Nähe des Nerven liegt. Durch den Strom kann ein unangenehmes Gefühl oder ein Schmerz ausgelöst werden und es ist möglich, die Muskulatur zu stimulieren, was sich durch Zuckungen des Muskels bemerkbar macht.

Empfehlung

- Eine Teststimulation **kann** zusätzlich zur Orientierung an der Anatomie im Durchleuchtungsbild durchgeführt werden.

6.6. Ist es möglich, eine RF-Denervation zu wiederholen?

Es kommt vor, dass eine RF-Denervation trotz vorheriger Testblockade zu keiner anhaltenden Schmerzreduktion führt. Die Aussichten, dass dann bei einer erneuten RF-Denervation ein besseres Ergebnis erzielt wird, sind nicht gut.

Hat aber eine RF-Denervation zu einem guten Ergebnis geführt, so kann man davon ausgehen, dass auch eine erneute RF-Denervation erfolgreich sein wird. Die erste RF-Denervation sollte mindestens 50 % Schmerzreduktion für mindestens 3 Monate gebracht haben. Sollten dann die gleichen Schmerzen wieder auftreten, ist vor einer erneuten RF-Denervation keine erneute Testblockade notwendig.

Empfehlungen

- Bei Wiederauftreten der gleichen Schmerzen nach einer erfolgreichen RF-Denervation (mindestens 50 % Schmerzreduktion für mindestens 3 Monate) **sollte** eine erneute RF-Denervation angeboten werden.
- War eine technisch korrekte RF-Denervation nicht erfolgreich, **sollte keine** erneute Denervation erfolgen.
- Bei Wiederauftreten der gleichen Beschwerden nach einer RF-Denervation **sollte keine** erneute Testblockade erfolgen.

6.7. Müssen blutverdünnende Medikamente und Thrombozytenaggregationshemmer vor einer RF-Denervation abgesetzt werden?

Viele Patient:innen nehmen Medikamente, die die Blutgerinnung beeinflussen oder die verhindern, dass die Blutplättchen (Thrombozyten) verklumpen (blutverdünnende Medikamente). Bei Einnahme solcher Medikamente besteht ein erhöhtes Risiko, dass es zu einem Bluterguss (Hämatom) kommen kann. Bei einer RF-Denervation besteht somit das Risiko, dass es in der Haut oder auf dem Weg durch das Gewebe zur Wirbelsäule bluten kann und ein Bluterguss entsteht.

Dieses Risiko kann verringert werden, wenn die blutverdünnenden Medikamente vor einer RF-Denervation abgesetzt werden. Allerdings besteht dann ein Risiko, dass es zu Komplikationen durch Blutgerinnsel kommt, die die Blutgefäße verstopfen (Thrombose).

Wenn mit einer Kanüle die Haut durchstoßen wird und die Kanüle bis an die Wirbelsäule vorgeschoben wird, können Blutergüsse entstehen, die sich in der Regel wieder auflösen. Schwerwiegende Komplikationen durch solche Hämatome sind nicht beschrieben. Hingegen gibt es aber Hinweise auf schwere Komplikationen durch Thrombosen nach Absetzen der Blutverdünnenden Medikamente.

Empfehlungen

- Die Einnahme von blutverdünnenden Medikamenten (Antikoagulantien oder Thrombozytenaggregationshemmer) während einer RF-Denervation führt nicht zu einem klinisch relevanten erhöhten Blutungsrisiko.
- Vor einer RF-Denervation an der LWS oder am ISG **sollten** diese Medikamente **nicht** abgesetzt werden.
- Vor einer RF-Denervation an der HWS **sollte** eine individuelle Nutzen-Risiko-Abwägung bezüglich Absetzen oder Weiternehmen erfolgen.

6.8. Ist bei einer RF-Denervation eine Sedierung notwendig?

In der Regel wird eine RF-Denervation mit lokaler Betäubung durchgeführt. Bei sehr ängstlichen oder unruhigen Patienten, oder Patienten, bei denen bei vorherigen Injektionen Kreislaufreaktionen auftraten, kommt eine Sedierung in Frage. Die Patientin oder der Patient sollte bei der Intervention aber ansprechbar sein, damit eine Rückmeldung zu neuen Schmerzen oder Gefühlsstörungen möglich ist. Eine Narkose ist bei einer RF-Denervation nicht notwendig.

Empfehlungen

- Eine Sedierung, bei der die Patientin oder der Patient ansprechbar ist, **kann** bei einer RF-Denervation durchgeführt werden.

6.9. Ist eine RF-Denervation bei Patient:innen mit Metallimplantaten möglich?

Häufig werden in der Medizin Implantate aus Metall verwendet, wie z. B. ein künstliches Hüftgelenk. Implantate, die entfernt von dem Ort sind, an dem die RF-Denervation durchgeführt werden soll, haben keinen Einfluss auf die Denervation. Allerdings gibt es auch Patienten mit Implantaten an der Wirbelsäule nach einer Versteifungsoperation (Spondylodese).

Soll eine RF-Denervation in einer Etage mit einem Metallimplantat durchgeführt werden, so ist zu beachten, dass sich auch das Metall durch das Wärmefeld der Sonde erhitzen kann. Negative Einflüsse durch eine Erwärmung des Implantates sind aber nicht bekannt. Es kann aber schwierig sein, die Sonde an die korrekte Stelle zu platzieren, da Schrauben im Weg sind oder im Durchleuchtungsbild die Sicht erschweren.

Empfehlung

- Bei einer RF-Denervation bei Patienten mit Metallimplantaten an der Wirbelsäule **sollte** eine Darstellung des Implantates und der Sonde in mehreren Ebenen der Durchleuchtung erfolgen.

6.10. Ist eine RF-Denervation bei Patient:innen mit einem Schrittmacher oder anderen elektrischen Implantaten möglich?

Ein Herzschrittmacher oder ein anderes elektrisches Implantat, wie z. B. ein Defibrillator oder ein Spinal-Cord-Stimulator (SCS), kann durch das elektrische Feld im Körper der Patientin oder des Patienten, welches zwischen der auf der Haut aufgeklebten Neutralelektrode und der Sondenspitze entsteht, gestört werden.

Patient:inneleitlinie

Eine RF-Denervation kommt aber bei Patient:innen mit einem Schrittmacher oder einem Defibrillator in Frage, wenn dieser vorübergehend für die RF-Denervation ausgeschaltet wird. Nach der Denervation muss das Gerät wieder eingeschaltet und ggf. neu programmiert werden. Eine kardiologische Mitbeurteilung ist notwendig.

Empfehlungen

- Eine RF-Denervation bei Patient:innen mit Schrittmacher oder Defibrillator **soll** in enger Zusammenarbeit mit einem Kardiologen erfolgen.
- Die Neutralelektrode **sollte** so platziert werden, dass das elektrische Feld der Denervation möglichst nicht den Schrittmacher oder Defibrillator tangiert.

6.11. Was sind typische Komplikationen einer RF-Denervation?

Bei jedem Eingriff kann es Nebenwirkungen und Komplikationen geben. Typisch für eine RF-Denervation sind folgende Beschwerden:

- Durch die Punktion und durch die Wärmeeinwirkung während der Denervation können Schmerzen entstehen, die manchmal auch länger anhalten können, so dass die Wirkung der Denervation erst nach Abklingen dieser Schmerzen bemerkt wird.
- Insbesondere nach einer Denervation an der HWS oder dem ISG kann es Gefühlsstörungen an der Haut geben, da der Nerv, der verödet wird, auch für die Haut verantwortlich ist.
- Auch die tiefe Rückenmuskulatur wird von dem Nervenast, der Ziel der RF-Denervation ist, versorgt, so dass Veränderungen an der Muskulatur (Degeneration) möglich sind.
- Verbrennungen durch die Wärme, die bei der Verödung an der Sondenspitze entsteht aber auch durch Wärme an der Neutralelektrode sind beschrieben.
- Durch die Verletzung von Blutgefäßen kann es zu Blutergüssen (Hämatome) kommen.
- Durch die Nadel und durch die Wärme können andere Strukturen verletzt werden.

- Nach einer RF-Denervation an der HWS kann es zu einer leichten, vorübergehenden Gangunsicherheit kommen.

Empfehlungen

Schwerwiegende Komplikationen nach einer RF-Denervation sind sehr selten (Einzelfälle).

- Nach Meinung der Expert:innengruppe ist es wichtig, die vorhandene Bildgebung in die Planung einer RF-Denervation einzubeziehen, um z. B. den Verlauf von Blutgefäßen zu beurteilen.
- Nach Meinung der Expert:innengruppe ist es wichtig, die Patientin oder den Patienten darüber aufzuklären, dass länger anhaltende Schmerzen oder Gefühlsstörungen nach einer RF-Denervation möglich sind. Länger als zwei Wochen andauernde Schmerzen sind sehr selten.

7. Glossar

Arthrose: Der Begriff bezeichnet eine chronische Gelenkerkrankung, die auf Abnutzung und Verschleiß beruht.

Bildgebende Verfahren: Sämtliche Techniken zur Abbildung von Teilen des Körpers. Dazu gehören unter anderem die Sonographie (Ultraschall), Röntgen, Computertomographie (CT), Kernspintomographie (MRT).

C-Bogen: Mobiles Röntgengerät, auch Bildwandler, Durchleuchtungsgerät oder Fluoroskop genannt.

Computertomographie (CT): Bildgebendes Verfahren, bei dem mit Röntgenstrahlung und einer Computer-Berechnung Schnittbilder in verschiedenen räumlichen Ebenen angefertigt werden.

Denervation: Die vollständige oder teilweise Unterbrechung von Nervenbahnen. Bei der RF-Denervation wird Wärme zur Verödung der Nerven verwendet.

Durchleuchtung: Bildgebendes Verfahren, bei dem mit Hilfe eines C-Bogens ein kontinuierliches Röntgenbild angefertigt werden kann.

Facettengelenk: Die gelenkige Verbindung zweier Wirbel. Auch Wirbelbogengelenk oder kleines Wirbelgelenk genannt.

Hämatom: Bluterguss.

Iliosakralgelenk: Die gelenkige Verbindung zwischen Kreuzbein (Os sacrum) und Beckenknochen (Os ilium).

Implantat: Ein in den Körper eingesetztes künstliches Material, z. B ein künstliches Gelenk.

Injektion: Das Einspritzen von Medikamenten in den Körper, z. B. in ein Gelenk.

Patient:inneleitlinie

Intervention: Eine aktive Behandlung, z. B. in Form einer Operation, einer Medikamentengabe oder auch einer RF-Denervation.

Kanüle: Eine Injektionsnadel, also eine hohle Nadel, durch die ein Medikament injiziert werden kann oder in die die RF-Sonde eingeführt wird.

Lokalanästhetikum: Lokales Betäubungsmittel.

Leitlinie: Eine Orientierungs- und Entscheidungshilfe für Mediziner. Die AWMF ist in Deutschland das Forum für Leitlinien. Für eine S3-Leitlinie ist ein evidenzbasiertes, systematisches und transparentes Vorgehen entscheidend.

Magnetresonanztomographie (MRT): Bildgebendes Verfahren, bei dem mit Hilfe eines elektromagnetischen Feldes Gewebeeigenschaften gemessen werden und als Schnittbilder in verschiedenen räumlichen Ebenen dargestellt werden.

Nozizeptor: Eine freie Nervenendigung, die bei einer drohenden oder stattgefundenen Gewebeschädigung durch z. B. mechanischen oder thermischen Reiz, elektrische Signale generiert, die dann über Nerven weitergeleitet werden.

Radiofrequenz: Ein Hochfrequenzfeld (aus dem Englischen „radio frequency“). Bei einer RF-Denervation wird ein Frequenzbereich von 250 kHz bis 1 Mhz genutzt.

Schmerzkarte: Eine bildliche Darstellung des schmerzhaften Gebietes.

Sonde: Ein stabförmiges medizinisches Instrument. Bei einer RF-Denervation besteht die Sonde aus einem dünnen Draht, der mit dem Generator verbunden ist. Die Sonde wird in die Kanüle eingeführt. Die Sonde überträgt den Strom auf den nicht-isolierten, aktiven Teil der Kanüle. Zusätzlich wird an der Sondenspitze die Temperatur gemessen.

Sonographie (Ultraschall): Bildgebendes Verfahren, welches Ultraschall nutzt, um ein Bild des Gewebes auf einem Monitor darzustellen. Ultraschallwellen liegen oberhalb des Frequenzbereiches, der von Menschen wahrgenommen werden kann.

Patient:inneleitlinie

Thrombose: Blutgerinnsel, dass sich in Venen und seltener auch in Arterien bilden kann. Das Blutgerinnsel kann das Blutgefäß verschließen. Wenn sich ein Gerinnsel löst, entsteht eine Embolie.

8. Verwendete Abkürzungen

AWMF	Arbeitsgemeinschaft der Wissenschaftlichen Fachgesellschaften e.V.
CT	Computertomographie
HWS	Halswirbelsäule
ISG	Iliosakralgelenk
LWS	Lendenwirbelsäule
MRT	Magnetresonanztomographie
RF	Radiofrequenz

Versionsnummer: 1.0

Erstveröffentlichung: 07/2023

Nächste Überprüfung geplant: 07/2028

Die AWMF erfasst und publiziert die Leitlinien der Fachgesellschaften mit größtmöglicher Sorgfalt - dennoch kann die AWMF für die Richtigkeit des Inhalts keine Verantwortung übernehmen. **Insbesondere bei Dosierungsangaben sind stets die Angaben der Hersteller zu beachten!**

Autorisiert für elektronische Publikation: AWMF online